Universitätsklinik für Visceral-, Transplantations- und Thoraxchirurgie
Daniel Swarovski Forschungslabor
Tiroler Krebsforschungsinstitut
Medizinische Universität Innsbruck
Direktor: Univ.-Prof. Dr. Stefan Schneeberger

Der chirurgische Notfall (Akutes Abdomen)

Assoz. Prof. Priv.-Doz. Dr. Alexander Perathoner

Jungärztekongress 2023, Ärztekammer für Tirol / 06. Mai 2023

tirol kliniken · DSL Daniel Swarovski Forschungslabor · CHIRURGIE INNSBRUCK · organLife™ · TKFI INNSBRUCK · MEDIZINISCHE UNIVERSITÄT INNSBRUCK

FALLBEISPIEL Nr. 1

- **20-jähriger Patient mit akuten Bauchschmerzen**

- ***Anamnese:*** *vor ca. 6h begonnen, an Intensität zunehmende kontinuierliche Schmerzen, Übelkeit, keine Medikamente, keine abd. Operationen, Stuhlgang regelrecht*
- ***Status:*** *38,0°C, Puls/RR normal, Abdomen weich, DS und KS im re. UB, LLS im li. UB*
- ***Labor:*** *BB (12.000 L), CRP (12 mg/dl)*
- ***Rö Abd.:*** *unauffällig*
- ***Sono Abd.:*** *lokale Entzündungszeichen im re. UB, Appendix vermiformis nicht einschallbar*
- ***CT Abd.***

© Prof. Dr. Alexander Perathoner

FALLBEISPIEL Nr. 1

© Prof. Dr. Alexander Perathoner

FALLBEISPIEL Nr. 1

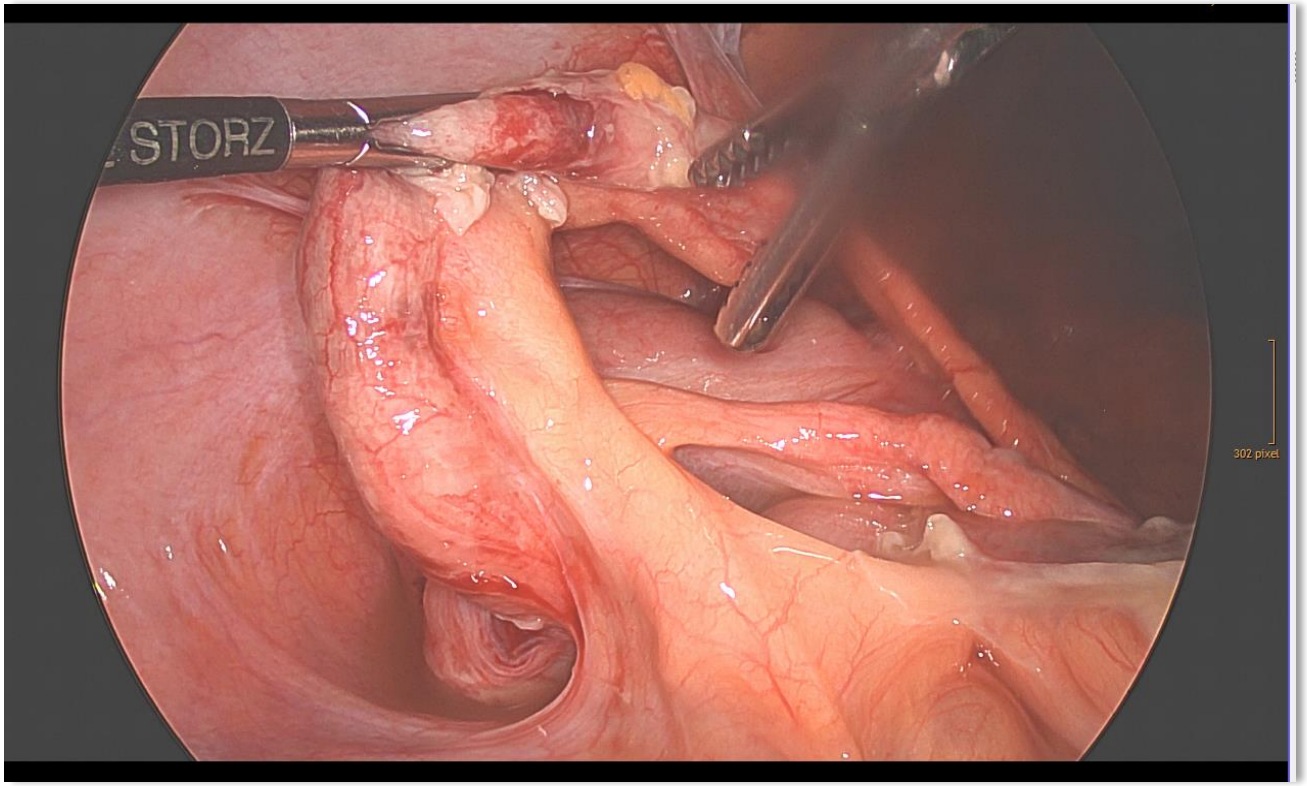

FALLBEISPIEL Nr. 2

- **84-jährige Patientin mit Schmerzen am linken Rippenbogen**

- ***Anamnese:*** *Sturz in häuslicher Umgebung auf die linke Flanke, vom Rettungsdienst in die Unfallambulanz gebracht, keine Bewusstlosigkeit*
- ***Status:*** *keine äußerlichen Verletzungszeichen, Abdomen weich, kein DS, Schmerzen bei Thoraxkompression, keine Dyspnoe, Puls 110, RR 80/60*
- ***Labor:*** *BB (8,5 Hb)*
- ***CT Abd./Thorax***

© Prof. Dr. Alexander Perathoner

FALLBEISPIEL Nr. 2

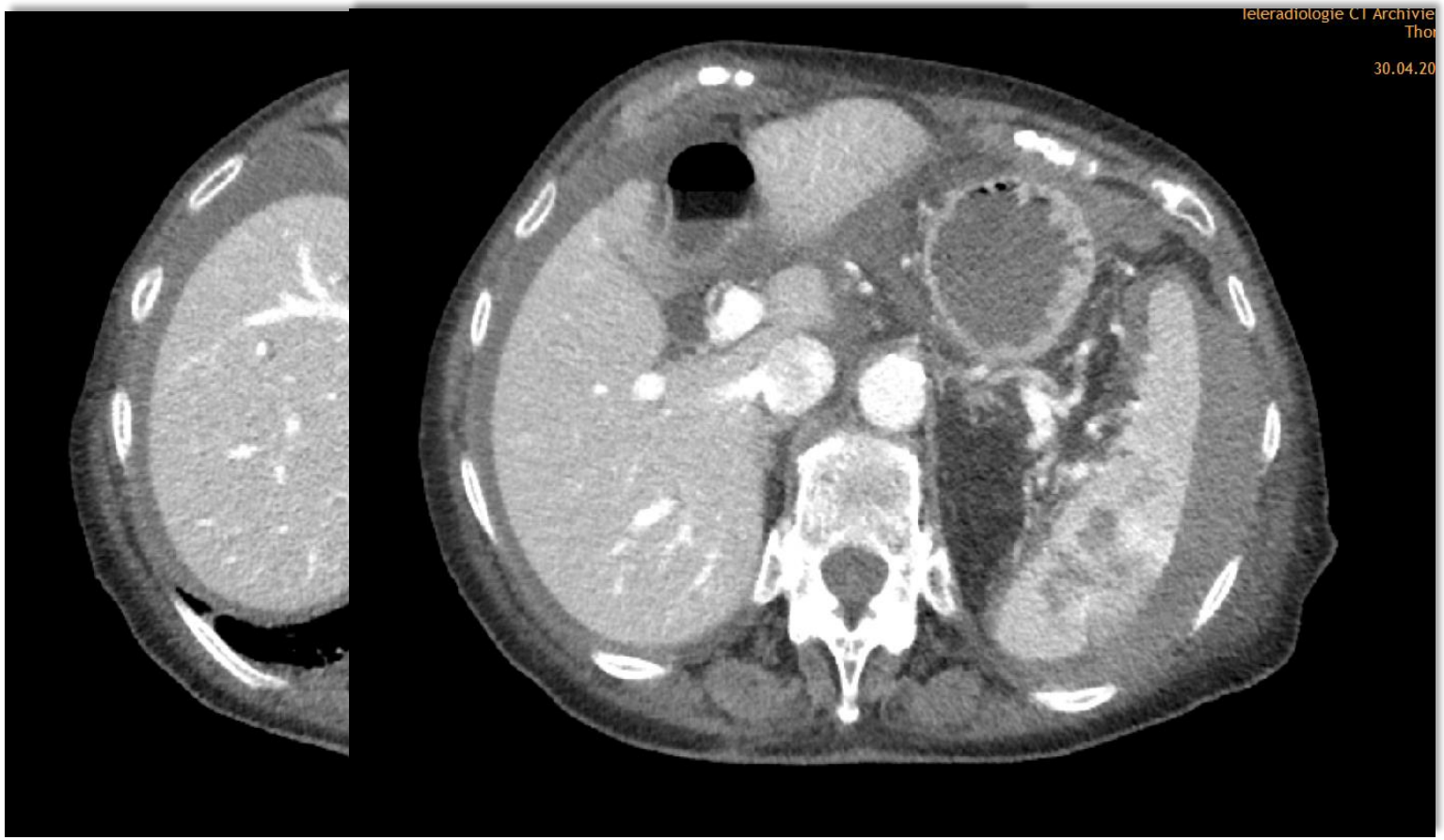

© Prof. Dr. Alexander Perathoner

DEFINITION NOTFALL ?

8 Anhang

OP-Dringlichkeitskategorien

	Einteilung	Auswirkung	Frist
1	Vitaler Notfall (instabile PatientIn)	unmittelbar lebensbedrohliche Situation/ Eingriff höchster Dringlichkeit (instabile/r PatientIn) →nächsten freier. geeigneter Saal unabhängig von Fachabteilung (Programm-Unterbrechung)	
2	Akuter Notfall (stabile PatientIn)	keine unmittelbar lebensbedrohliche Situation, aber operative Versorgung innerhalb weniger Stunden (Leitlinien, Notfall-Management der Fachklinik) →nächster freier Saal der jeweiligen (eigenen) Fachklinik	≤6h
3	Dringlicher Notfall	keine unmittelbar lebensbedrohliche Situation, aber operative Versorgung innerhalb eines Tages (Leitlinien, Notfall-Management der Fachklinik) → Saal der jeweiligen (eigenen) Fachklinik, ggf. OP-Programm des Folgetages unter Wahrung der Stabilität des ersten Punkts	≤24h

Geschäftsordnung für OP-Bereiche: OP-Statut, Landeskrankenhaus-Universitätskliniken Innsbruck

© Prof. Dr. Alexander Perathoner

AKUTES ABDOMEN - Definition

Das akute Abdomen ist eine Erkrankung mit **akut** aufgetretenen, **heftigen** Schmerzen,

welche vom **Patienten** (mit dem Maximum oder einem Großteil) in den Bereich des Abdomens lokalisiert werden,

oder bei welcher der behandelnde **Arzt** andere Anhaltspunkte für ein akutes Geschehen hat, das sich im Abdomen manifestiert.

[z.B. Magenperforation vs. Hinterwand-MCI vs. postop. Blutung]

deskriptiver Begriff, keine Diagnose

© Prof. Dr. Alexander Perathoner

AKUTES ABDOMEN - Leitsymptome

- Akuter **Bauchschmerz**
- **Abwehrspannung** der Bauchdecke („bretthartes Abdomen“)
- **Funktionsstörung (Peristaltik)** Stuhl- und Windverhalt / Erbrechen
- Reduzierter Allgemeinzustand bzw. **Kreislaufkollaps** (bis hin zum hypovolämischen/septischen **Schock**)

[z.B. Magenperforation vs. Hinterwand-MCI vs. postop. Blutung]

akutes Abdomen ≠ akuter Bauchschmerz

© Prof. Dr. Alexander Perathoner

AKUTES ABDOMEN - Prognose

- Akutes Abdomen ist eine reine **Arbeitsdiagnose** (Vielzahl an möglichen Krankheitsbildern mit ähnlicher Symptomatik)
- Begrenzte **diagnostische Möglichkeiten** präklinisch
- Begrenzte **therapeutische Möglichkeiten** ohne Diagnose
- **Zeitdruck** wegen Symptomen und Mortalität

- **Mortalität, abhängig von…**
  - **Alter:** <50 Jahre 0.5%; >80 Jahre 7%)
  - **Ursache:** Appendizitis < 0.001%; Mesenterialinfarkt 80-100%
  - **Zeit:** Ulkusperforation < 6 h 5-10%; > 24 h 80%)

akutes Abdomen = akutes Handeln

© Prof. Dr. Alexander Perathoner

AKUTES ABDOMEN - Ursachen

- Unterschiedlichste Erkrankungen (von „**banal**“ bis **lebensbedrohlich**), deren sichere und genaue Differenzierung im Bereich der präklin. Akutmedizin nur schwer möglich ist
  [z.B. Subileus vs. toxisches Megakolon]
- bis zu 30% der Fälle ohne erkennbare Ursache (**non specific abdominal pain**) und symptomatisch therapierbar
- **> 90% der Fälle** gefundene Ursache **chirurgisch behandlungspflichtig**
  [z.B. lap. AE, Notfalllaparotomie bei Ileus]

© Prof. Dr. Alexander Perathoner

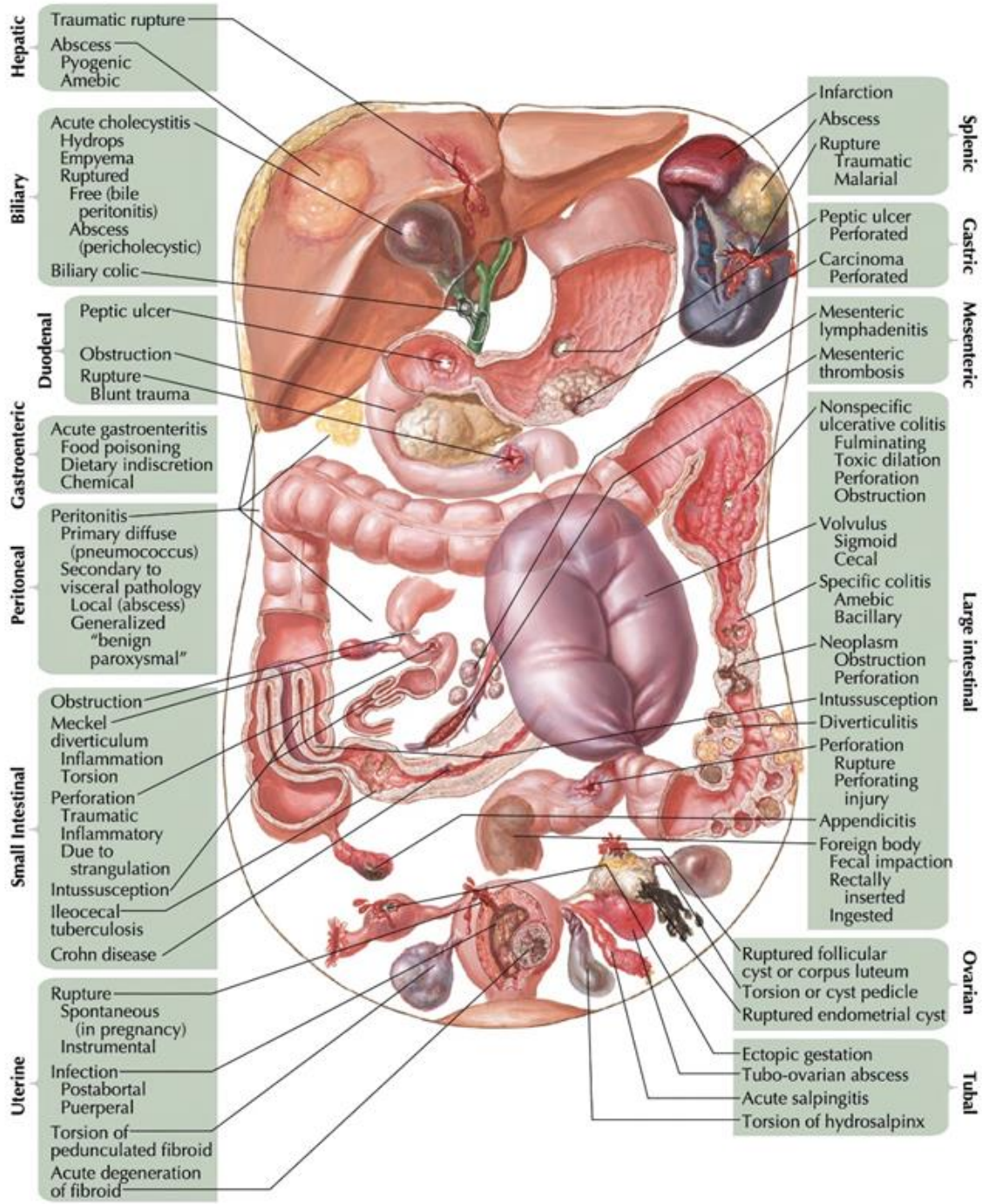

https://www.netterimages.com/the-acute-abdomen-causes-of-acute-abdomen-unlabeled-rehabilitation-frank-h-netter-74213.html

© Prof. Dr. Alexander Perathoner

AKUTES ABDOMEN - Ursachen Kategorien

- Akute **entzündliche** Prozesse
- **Perforation** - Ruptur
- **Obstruktionen**
- Intraabdominelle **Ischämie**
- **Trauma**
- **Extraabdominelle** Ursachen

Kombinationen häufig

(- Sekundäre **postoperative** Ursachen

  z.B. Nachblutung, Anastomoseninsuffizienz)

© Prof. Dr. Alexander Perathoner

URSACHEN - Entzündung

- **Appendizitis**
- **Cholezystitis** - Cholangitis
- Colitis - **Divertikulitis**
- **Gastritis** - Duodenitis - Ulcus ventriculi - Ulcus duodeni
- Gastroenteritis
- Pankreatitis
- Adnexitis - Salpingitis
- Harnwegsinfekt
- ...

© Prof. Dr. Alexander Perathoner

URSACHEN – Perforation, Ruptur

- **Perforierte Appendizitis**
- **Perforierte Sigmadivertikulitis**
- **Magenperforation – Duodenalperforation (Ulcus)**
- **Milzruptur**
- **Leberruptur**
- Colonperforation (Ileus, Entzündung, Trauma)
- Ovarialzystenruptur
- Extrauteringravidität
- Dissektion/Ruptur eines AAA
- ...

Entzündung

Trauma

© Prof. Dr. Alexander Perathoner

URSACHEN - Obstruktion

- **Mechanischer Dünndarmileus** (z.B. Bride)
- **Mechanischer Dickdarmileus** (z.B. Tumor)
- **Gallenkolik - Choledocholithiasis**
- **Irreponible/Inkarzerierte Hernie**
- Nephrolithiasis
- ...

© Prof. Dr. Alexander Perathoner

URSACHEN - Ischämie

- **Mesenteriale Ischämie** (thrombembolischer Mesenterialinfarkt)
- **Mechanischer Ileus** (closed loop, Sigmavolvulus, Hernie…)
- Stieldrehung Ovar
- Hodentorsion
- Niereninfarkt
- Milzinfarkt
- ...

© Prof. Dr. Alexander Perathoner

URSACHEN - Trauma

- **Leberruptur**
- **Milzruptur**
- Darmperforation (Wirbelsäule!)
- Pankreasruptur (Wirbelsäule!)
- **Gefäßverletzungen** (Aorta, Iliakalarterien…)
- ...

© Prof. Dr. Alexander Perathoner

URSACHEN - Trauma

Stumpfes Penetrierendes

Bauchtrauma

Blutung

ev. Hohlorgan-Perforation

Schock

hypovolämisch vs. septisch

© Prof. Dr. Alexander Perathoner

URSACHEN - Extraabdominell

- **Thorax (Herzinfarkt, Pneumonie, Pleuritis, Pneumothorax...)**
- Hämatologisch-metabolische Erkrankungen (Porphyrie, ...)
- Systemische Erkrankungen (Diabetes mellitus, ...)
- Intoxikationen (Blei, ...)
- Infektionen (Herpes zoster, ...)
- ...

© Prof. Dr. Alexander Perathoner

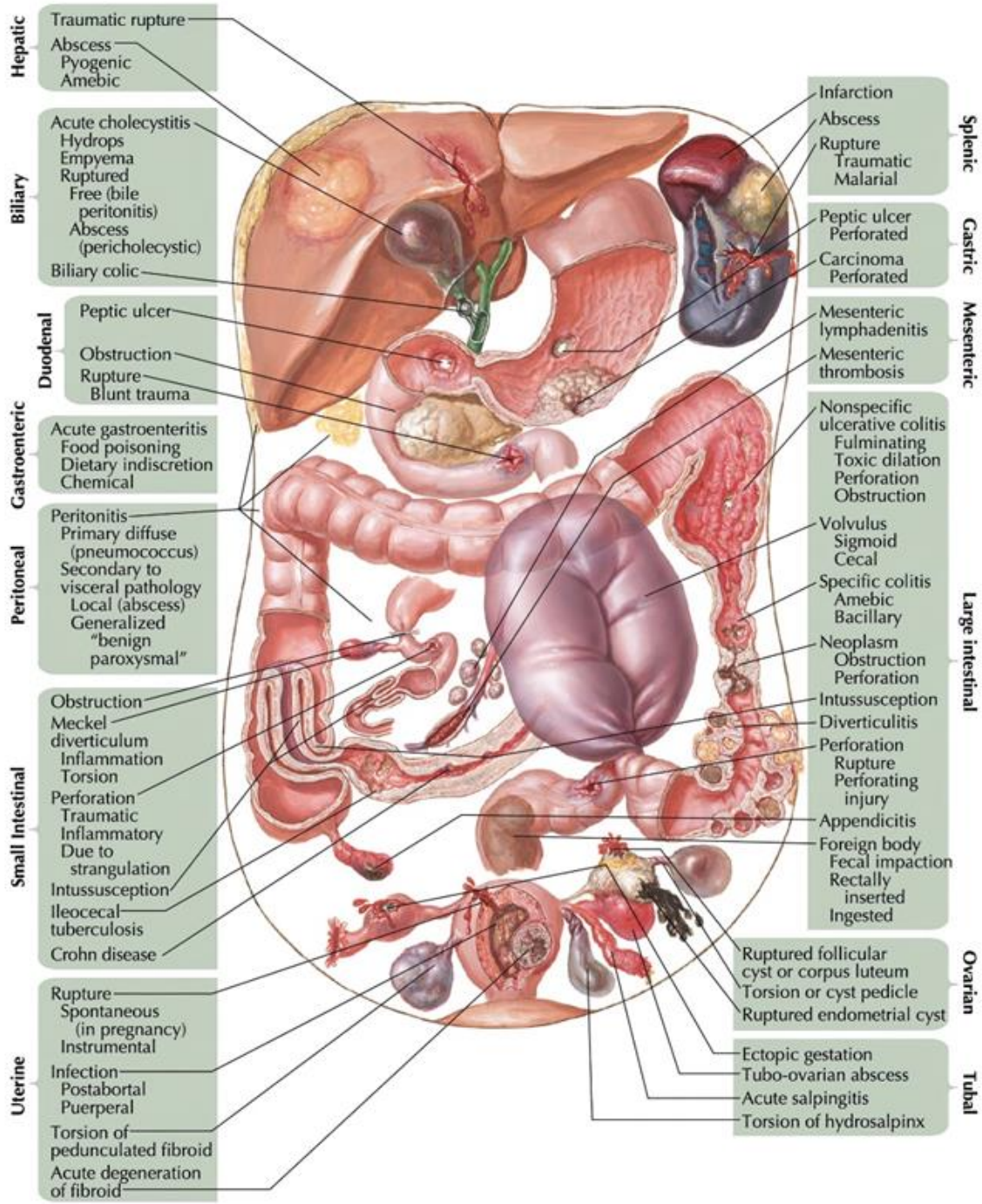

https://www.netterimages.com/the-acute-abdomen-causes-of-acute-abdomen-unlabeled-rehabilitation-frank-h-netter-74213.html

© Prof. Dr. Alexander Perathoner

ANAMNESE (chirurgisch fokussiert)

- Aktuelle Anamnese
  - Schmerzen
  - Begleitsymptome
- Vorgeschichte - Vorerkrankungen
- Medikamentenanamnese

Anamnese → Hypothese → richtige Akuttherapie → spezifische Diagnostik → korrekte Diagnose ohne Zeitverlust → richtige definitive Therapie

© Prof. Dr. Alexander Perathoner

ANAMNESE - Schmerzen

- **Viszeraler Schmerz (Organe)**
  - durch Irritation des viszeralen Peritoneums
  - dumpf/kolikartig/brennend; diffus ohne genaue Lokalisation; vegetative Begleitsymptome; gleichbleibende Intensität; Verschlimmerung in Ruhe
- **Somatoparietaler Schmerz (Bauchdecke)**
  - durch Irritation des parietalen Peritoneums
  - scharf/schneidend/stechend; lokalisiert; zunehmende Intensität; Verschlimmerung durch mechanische Irritation (Schonhaltung)

Wechsel vom viszeralen zum parietalen Schmerz (z.B. Appendizitis)

- **Fortgeleiteter Schmerz in Head`sche Zonen**
  - linke Schulter (Pankreas, Milz)
  - rechte Schulter/Skapula (Gallenwege, Leber)
  - Rücken (Pankreas)

© Prof. Dr. Alexander Perathoner

ANAMNESE - Schmerzen

- **Schmerzlokalisation** (Patient selbst zeigen lassen!)
  - diffus (z.B. Mesenterialischämie, Abdominaltrauma)
  - lokalisiert (z.B. Cholezystitis, Appendizitis)

- **Schmerzintensität bzw. Schmerzdynamik**
  - **Schlagartiger Maximalschmerz**:
    z.B. Perforation, AAA-Ruptur, Mesenterialinfarkt, ...
  - **Schweres Schmerzbild, schnell zunehmend**:
    z.B. Gallenkolik, Pankreatitis, inkarzerierte Hernie, ...
  - **Langsamer Schmerzbeginn** innerhalb von Stunden:
    z.B. Entzündungen, Ileus, Mesenterialinfarkt, ...

Cave: Maskierung durch Gabe von Analgetika, Spasmolytika, Sedativa…

© Prof. Dr. Alexander Perathoner

A-10.1 Synopsis Zuordnung der intraabdominellen Schmerzangaben nach dem »Quadrantenschema«

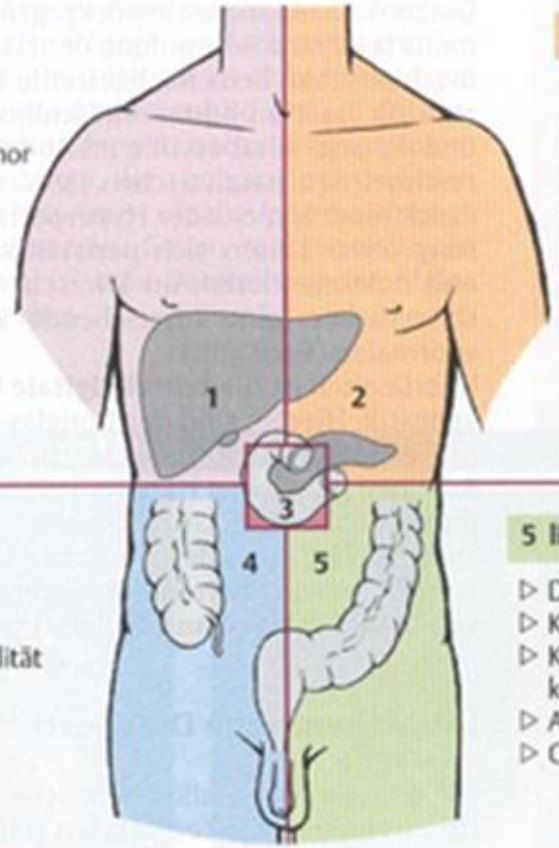

1 rechter Oberbauch

- Cholezystitis
- Cholelithiasis
- Choledocholithiasis
- Papillenstenose
- Courvoisier-Zeichen
- Stauungsleber
- Pfortader-thrombose
- Ulcus duodeni
- Nephrolithiasis
- Niereninfarkt
- akute Pyelitis
- Pyelonephritis
- Pankreaskopftumor
- Kolontumor
- subphrenischer Abszess
- basale Pleuritis
- Pneumonie
- atypische Appendizitis
- Divertikulitis

2 linker Oberbauch

- Magenulkus
- Pankreatitis
- Pankreas-nekrose
- Milzinfarkt
- Milzruptur
- Kolontumor
- Myokardinfarkt
- rupturiertes Aortenaneurysma
- Nephrolithiasis
- Niereninfarkt
- akute Pyelitis
- Pyelonephritis
- subphrenischer Abszess
- basale Pleuritis
- Pneumonie

4 rechter Unterbauch

- Appendizitis
- perityphlitischer Abszess
- Ileitis
- Kolontumor
- Divertikulitis
- Adnexitis
- Ovarialzysten
- Torsionsovar
- Extrauteringravidität
- Uretersteine
- inkarzerierte Leistenhernien
- Hodentorsion

5 linker Unterbauch

- Divertikulitis
- Kolontumor
- Kolitis-komplikationen
- Adnexitis
- Ovarialzysten
- Torsionsovar
- Extrauterin-gravidität
- Uretersteine
- inkarzerierte Leistenhernien
- Hodentorsion

3 periumbilikal

- Appendizitis
- Pankreasnekrose
- Pankreatitis
- Nabelhernie
- rupturiertes Aortenaneurysma
- Meckel-Divertikel-Komplikationen

Aus: Müller S. Allgemeinsymptome: Übelkeit, Erbrechen, Schwindel, unklare Schmerzzustände, Georg Thieme Verlag KG Stuttgart · New York, DOI: 10.1055/a-0601-4547

© Prof. Dr. Alexander Perathoner

ANAMNESE - Schmerzen

- **„Schmerzloses akutes Abdomen“**
  - Kein Spontanschmerz (DS, KS, AWS)
  - Subjektive Schmerzempfindung unterschiedlich
  - Schmerzloses Intervall (Mesenterialischämie!)
  - Ältere Patienten mit Bewusstseinseinschränkung
  - Neurologische Patienten (z.B. Querschnittlähmung)
  - Intensivpatienten (analgosediert, intubiert)
  - Blutung? GI-Blutung?

© Prof. Dr. Alexander Perathoner

ANAMNESE – Vorgeschichte

- **Vorausgegangene Laparotomien** (Bridenileus? Appendektomie?)
- **Malignom** (Ileus? Metastasen?)
- **Gallensteine**/Nierensteine (Kolik?)
- Ulkusleiden (Perforation? GI-Blutung?)
- Alkoholerkrankung (Pankreatitis?)
- Gefäßerkrankungen (Mesenteriale Ischämie?)
- Herzrhythmusstörung (Mesenteriale Ischämie?)
- Chronisch-entzündliche Darmerkrankung (Perforation?, Abszess?)
- Gynäkologische Anamnese (gebärfähiges Alter? EU-Gravidität?)
- ...

© Prof. Dr. Alexander Perathoner

ANAMNESE - Medikamente

- Rückschluss auf bestehende Erkrankungen (z.B. Immunsuppressiva bei Transplantationen, Autoimmunerkrankungen)
- Nebenwirkungen von Dauermedikation
  - NSAR (Ulcus?)
  - **Antikoagulanzien** (Blutung?)
  - Antibiotika
  - ...

© Prof. Dr. Alexander Perathoner

DIAGNOSTIK - Klinische Untersuchung

- **Vitalfunktionen (A-B-C)**
  - Blutdruck, Puls (Blutung?)
  - Atmung (Sepsis?)
- **Inspektion**
- **Palpation**

- Auskultation
- Perkussion

- **Rektal-digitale Untersuchung**

© Prof. Dr. Alexander Perathoner

DIAGNOSTIK - Inspektion

- **Regungslose Schonhaltung**, liegender Patient (Peritonitis?, Hohlorgan-Perforation?)
- **Steter Lagewechsel**, unruhiger Patient (Gallenkolik)
- **Hautkolorit** (Blutung?)
- **Marmorierung** (Sepsis?)
- **Distendiertes Abdomen** (Ileus? Perforation? Aszites?)
- **Abdominelle Narben** (Adhäsionsileus? Bridenileus?)
- **Hernie** (Inkarzeration? Ileus?)
- **Ikterus** (Gallengangsverschluss? Lebererkrankung?)
- Exsikkose (Ileus? Diarrhoe?)
- Kachexie (fortgeschrittenes Tumorleiden? Ileus?)
- …

© Prof. Dr. Alexander Perathoner

DIAGNOSTIK – Palpation, Auskultation

- **Palpation (4 Quadranten)**
  - Druckschmerz - Klopfschmerz – (kontralateraler Loslassschmerz)
  - Abwehrspannung (lokalisiert - generalisiert; willkürlich - unwillkürlich)
  - Pathologische Resistenz (mit Druckschmerz - ohne Druckschmerz; intraabdomineller Tumor, inkarzerierte Hernie, Abszess…)

- **Auskultation (sehr unspezifisch)**
  - Fehlende Darmperistaltik (paralytischer Ileus, dekompensierter mechanischer Ileus, Ischämie…)
  - Vermehrte Darmperistaltik (mechanischer Ileus, Enteritis…)

© Prof. Dr. Alexander Perathoner

DIAGNOSTIK - Rektale Untersuchung

- situationsorientiert (V.a. Cholezystitis? V.a. Milzruptur?)
- **Bei GI-Blutung, V.a. GI-Blutung und Hb-Abfall IMMER!!!**

- Beurteilung Stenose/Raumforderung (z.B. stenosierendes tiefes RektumCA mit Dickdarmiles)
- **Beurteilung Stuhlfarbe (Blutung? obere vs. untere GI-Blutung?)**



normal



hellrotes Blut
arterielle Blutung
untere GI-Blutung
Hämorrhoidalblutung (<80%)

(massive obere GI-Blutung)



dunkelrotes Blut
eher venöse Blutung
untere GI-Blutung
Divertikelblutung

(massive obere GI-Blutung)



Meläena
hamatinisiertes Blut (Kontakt mit Magensäure)
obere GI-Blutung



Blutauflagerung
untere GI-Blutung

© Prof. Dr. Alexander Perathoner

THERAPIE – akut bzw. i. R. der Abklärung

- Dicklumige peripher-venöse Zugänge (+ Blutabnahme)
- **i.v. Schmerztherapie** (wegen GI-Funktionsstörung nicht p.o.)
- **i.v. Flüssigkeitstherapie** (bei Blutung)
- **i.v. Spasmolytika, Antiemetika** (bei Emesis, Kolik)
- **i.v. Antibiotika** (bei Sepsis)
- Sauerstoffgabe
- **nasogastrale Magensonde** (bei Ileus, Emesis)
- Intubation/Beatmung bei progredientem Schock (Patient mit akutem Abdomen gilt als nicht nüchtern – Aspirationsgefahr!)

© Prof. Dr. Alexander Perathoner

DIAGNOSTIK – Laboruntersuchung

- **Hämoglobin** (Blutung?)
- **Leukozyten, CRP, Procalcitonin** (Entzündung?)
- **Gerinnung** (Blutungstendenz?)
- **Bilirubin, GGT, GPT, GOT** (Gallenkolik? mech. Cholestase?)
- **Amylase, Lipase** (Pankreatitis?)
- **Laktat, D-Dimer** (Ischämie?)
- **etc.**

© Prof. Dr. Alexander Perathoner

DIAGNOSTIK – Bildgebung

- **Röntgen Abdomen/Thorax**
  - freie Luft intraabdominell (Perforation?)
  - stehende Schlingen (Ileus?)
  - Pleuraerguß/Pneumonie (extraabd. Pathologie?)
- **Sonographie Abdomen**
  - freie Flüssigkeit (Blutung? Peritonitis?)
  - Entzündungszeichen (Appendizitis? Cholezystitis? Colitis?)
  - Gallensteine/Nierensteine (Kolik?)
  - Organverletzung (Leberruptur? Milzruptur? Pankreasruptur?)
- **Computertomographie Abdomen (Körperstamm)**
  - <u>höchste Aussagekraft im Notfall (Sensitivität und Spezifität)!</u>
  - zeitsparend

© Prof. Dr. Alexander Perathoner

THERAPIE - spezifisch/kausal

- **Operation (ca. 90%)**
  - Dringlichkeit definieren (vital vs. notfallmäßig vs. dringlich)
  - Strategie festlegen (u.a. einzeitig vs. mehrzeitig) (z.B. “Damage Control Surgery” bei perforierter Divertikulitis, z.B. Second Look Laparotomie bei Mesenterialischämie)
  - Zugangsweg wählen (Laparoskopie vs. Laparotomie)

- **Chirurgische Endoskopie (Gastroskopie/Koloskopie)**
  - Goldstandard bei GI-Blutung (Lokalisationsdiagnostik und interventionelle Therapie mit Clips/Fibrininjektion/Stent…)

- **Radiologische Intervention (Angiographie)**
  - Goldstandard bei arteriellen Gefäßverletzungen (Coiling/Embolisation/Stent)

© Prof. Dr. Alexander Perathoner

AKUTES ABDOMEN - Zusammenfassung

- Vitalparameter (Vitale Bedrohung? Schock?)
- **Erfassen des Leitsymptoms (z.B. Ileus, Sepsis, Blutung)**
- Fokussierte Anamnese
- Klinische Untersuchung (AWS?)
- Symptomatische Therapie (Analgetika, Spasmolytika, Antiemetika, Prokinetika, Antibiotika, Volumen…)
- **Zielgerichtete Diagnostik („keine Rasterfahndung“)**
- Korrekte Indikation zur chirurgischen Therapie

- Literatur beim Verfasser

© Prof. Dr. Alexander Perathoner

Vielen Dank für Ihr Interesse!

das Team der VTT:

S. Schneeberger
A. Perathoner
R. Kafka-Ritsch
J. Troppmair

F. Augustin
M. Maglione
D. Öfner-Velano
C. Profanter
M. Sana
P. Lucciarini
C. Margreiter

G. Akbulut
E. Braunwarth
F. Cakar-Beck
B. Cardini
M. Eberweir
S. Ebner
P. Gehwolf
E. Gnaiger
Th. Hautz-Neunteufel
P. Hechenleitner
P. Hengster
C. Iannetti
K. Kienzl-Wagner
P. Kogler
E. Laimer
A. Lorenz
H.T. Maier
F. Messner
M. Ninkovic
R. Oberhuber
O. Renz
T. Resch
S. Scheidl
H. Schwelberger
A. Weißenbacher
H. Wykypiel

D.A. Morales Santana
E. Gasser
B. Härter
A. Schäfer
H. Stundner-Ladenhaut
R. Bellotti
V. Berchtold
Ch. Bogensperger
H. Esser
K. Esswein
M. Fodor
S. Gasteiger
H. Kom
F.J. Krenn
V. Kröpf
G. Kugler
A. Meszaros
L. Pötsch
J. Punter
M. Volpi

M. Böhler
M. Haas
E.D. Nnadi
K. Ratheiser
A. Stricker

Nicole Bergmann und Team

Kontaktieren Sie uns:
Universitätsklinik für Visceral-, Transplantations- und Thoraxchirurgie
Department Operative Medizin, Medizinische Universität Innsbruck
Anichstraße 35, 6020 Innsbruck | t +43-512-504-22600
http://www.chirurgie-innsbruck.at | chirurgie@i-med.ac.at

© F. Augustin